



Министерство здравоохранения Российской Федерации

Федеральное государственное бюджетное образовательное учреждение
высшего образования
«Рязанский государственный медицинский университет
имени академика И.П. Павлова»
Министерства здравоохранения Российской Федерации
ФГБОУ ВО РязГМУ Минздрава России

Утверждено решением ученого совета
Протокол № 1 от 01.09.2023 г.

Фонд оценочных средств по дисциплине	«Функциональная диагностика»
Образовательная программа	Основная профессиональная образовательная программа высшего образования – программа специалитета по специальности 31.05.01 Лечебное дело
Квалификация	Врач-лечебник
Форма обучения	очная

Разработчик (и): кафедра факультетской терапии имени профессора В.Я. Гармаша

ИОФ	Ученая степень, ученое звание	Место работы (организация)	Должность
О.М. Урясьев	д-р мед. наук, проф.	ФГБОУ ВО РязГМУ Минздрава России	заведующий кафедрой факультетской терапии имени профессора В.Я. Гармаша
Н.П. Павлова	К.м.н., доцент	ФГБОУ ВО РязГМУ Минздрава России	Доцент
Е.А. Максимцева	К.м.н., доцент	ФГБОУ ВО РязГМУ Минздрава России	Доцент

Рецензент (ы):

ИОФ	Ученая степень, ученое звание	Место работы (организация)	Должность
Е.В. Филиппов	Д.м.н., профессор	ФГБОУ ВО РязГМУ Минздрава России	Зав. кафедрой поликлинической терапии, профилактической медицины и общей врачебной практики
Е.А. Смирнова	Д.м.н., доцент	ФГБОУ ВО РязГМУ Минздрава России	Зав. кафедрой внутренних болезней

Одобрено учебно-методической комиссией по специальности Лечебное дело
Протокол № 11 от 26.06.2023г.

Одобрено учебно-методическим советом.
Протокол № 10 от 27 __.06 __.2023г.

**Фонды оценочных средств
для проверки уровня сформированности компетенций (части компетенций)
по итогам освоения дисциплины**

1. Оценочные средства для текущего контроля успеваемости

Примеры контрольных вопросов для собеседования:

1. Общие признаки полных внутрижелудочковых блокад на ЭКГ.
2. Понятие об электрической оси сердца, варианты ЭОС, способы ее определения.
3. Клинические показания для суточного мониторирования ЭКГ, возможности метода.
4. Типы нарушений функции внешнего дыхания, проба с бронхолитиком.

Критерии оценки при собеседовании:

- Оценка "отлично" выставляется студенту, если он глубоко и прочно усвоил программный материал, исчерпывающе, последовательно, четко и логически стройно его излагает, умеет тесно увязывать теорию с практикой, свободно справляется с задачами, вопросами и другими видами применения знаний, причем не затрудняется с ответом при видоизменении заданий, использует в ответе материал монографической литературы, правильно обосновывает принятое решение, владеет разносторонними навыками и приемами выполнения практических задач.
- Оценка "хорошо" выставляется студенту, если он твердо знает материал, грамотно и по существу излагает его, не допуская существенных неточностей в ответе на вопрос, правильно применяет теоретические положения при решении практических вопросов и задач, владеет необходимыми навыками и приемами их выполнения.
- Оценка "удовлетворительно" выставляется студенту, если он имеет знания только основного материала, но не усвоил его деталей, допускает неточности, недостаточно правильные формулировки, нарушения логической последовательности в изложении программного материала, испытывает затруднения при выполнении практических работ.
- Оценка "неудовлетворительно" выставляется студенту, который не знает значительной части программного материала, допускает существенные ошибки, неуверенно, с большими затруднениями выполняет практические работы. Как правило, оценка "неудовлетворительно" ставится студентам, которые не могут продолжить обучение без дополнительных занятий по соответствующей дисциплине.

Примеры ситуационных задач:

№1

У женщины 34 лет с жалобами на приступы внезапного сердцебиения, сопровождающегося потемнением в глазах, головокружением, на ЭКГ зарегистрирована тахикардия с узкими желудочковыми комплексами с ЧСС 160 ударов в минуту. Вне приступа ЭКГ выглядит следующим образом: синусовый ритм, нормальное положение ЭОС, PQ– интервал 0,09 сек., положительная Δ -волна в отведениях V1-V2, продолжительность QRS составляет 0,13 сек. Дайте заключение по данной клинической ситуации.

Ответ: Описан манифестирующий синдром WPW и пароксизм АВ реципрокной ортодромной тахикардии.

№2

На электрокардиограмме мужчины на фоне приема β -адреноблокаторов зарегистрирован синусовый ритм с частотой сердечных сокращений 58 ударов в минуту, вертикальное положение электрической оси сердца, PQ интервал 0,24 сек. Как стоит интерпретировать данную ЭКГ?

Ответ: на представленной ЭКГ зарегистрирована синусовая брадикардия, АВ-блокада 1 степени, вероятно, спровоцированные приемом пульсурежающего средства.

Критерии оценки при решении ситуационных задач:

- Оценка «отлично» выставляется, если задача решена грамотно, ответы на вопросы сформулированы четко. Эталонный ответ полностью соответствует решению студента, которое хорошо обосновано теоретически.
- Оценка «хорошо» выставляется, если задача решена, ответы на вопросы сформулированы недостаточно четко. Решение студента в целом соответствует эталонному ответу, но недостаточно хорошо обосновано теоретически.
- Оценка «удовлетворительно» выставляется, если задача решена не полностью, ответы не содержат всех необходимых обоснований решения.
- Оценка «неудовлетворительно» выставляется, если задача не решена или имеет грубые теоретические ошибки в ответе на поставленные вопросы

2. Оценочные средства для промежуточной аттестации по итогам освоения дисциплины

Форма промежуточной аттестации в 10 семестре – зачёт.

Порядок проведения промежуточной аттестации

Процедура проведения и оценивания зачета

Зачет проводится в форме устного опроса. Студенту предоставляется вариант билета путем собственного случайного выбора и отводится 20 минут на подготовку. Защита готового решения происходит в виде собеседования, продолжительностью 15 минут. Билет состоит из 2 вопросов.

Критерии сдачи зачета:

«Зачтено» - выставляется при условии, если студент показывает хорошие знания изученного учебного материала; самостоятельно, логично и последовательно излагает и интерпретирует материалы учебного курса; полностью раскрывает смысл предлагаемого вопроса; владеет основными терминами и понятиями изученного курса; показывает умение переложить теоретические знания на предполагаемый практический опыт.

«Не зачтено» - выставляется при наличии серьезных упущений в процессе изложения учебного материала; в случае отсутствия знаний основных понятий и определений курса или присутствии большого количества ошибок при интерпретации основных определений; если студент показывает значительные затруднения при ответе на предложенные основные и дополнительные вопросы; при условии отсутствия ответа на основной и дополнительный вопросы.

Фонды оценочных средств для проверки уровня сформированности компетенций (части компетенций) для промежуточной аттестации

ОПК-9:

Способен оценивать морфофункциональные, физиологические состояния и патологические процессы в организме человека для решения профессиональных задач

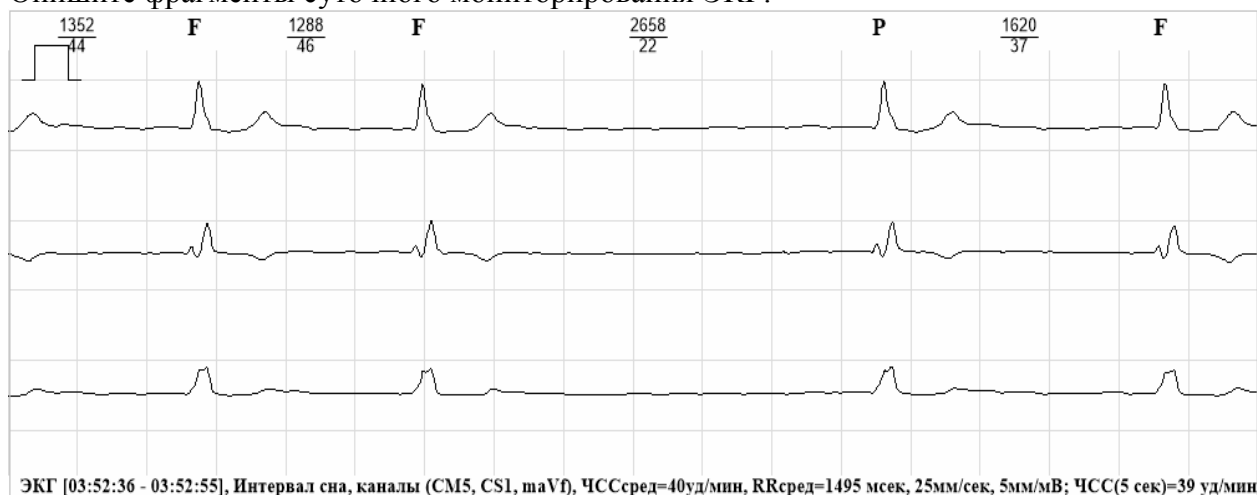
1) Типовые задания для оценивания результатов сформированности компетенции на уровне «Знать» (Знает основные понятия общей нозологии; роль причин, условий, реактивности организма в возникновении, развитии и завершении (исходе) заболеваний)

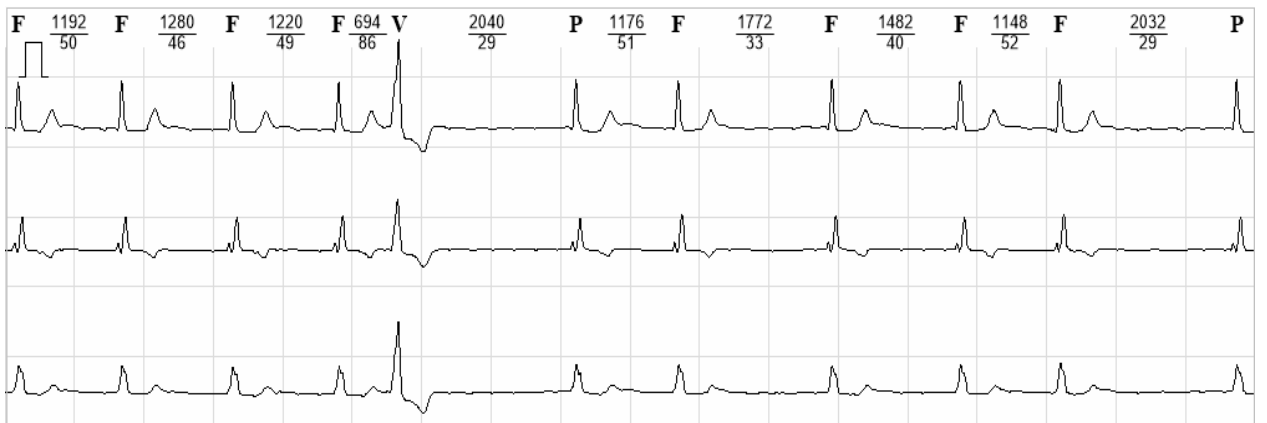Контрольные вопросы для индивидуального собеседования

1. Формирование нормальной ЭКГ.
2. Строение проводящей системы сердца.
3. Экстрасистолия: механизмы, классификация по месту возникновения. ЭКГ признаки желудочковой экстрасистолы.
4. ЭКГ признаки суправентрикулярной экстрасистолы.
5. Методики регистрации ЭКГ.
6. Понятие об электрической оси сердца, варианты ЭОС, способы ее определения.
7. Номотопные аритмии
8. Трепетание предсердий: механизм возникновения, ЭКГ-признаки.
9. ЭКГ признаки увеличения левого предсердия.
10. Фибрилляция предсердий: механизм возникновения, ЭКГ-признаки.
11. ЭКГ признаки увеличения правого предсердия.
12. Пароксизмальная суправентрикулярная тахикардия: механизмы возникновения, ЭКГ признаки.
13. Пароксизмальная желудочковая тахикардия: механизмы возникновения, ЭКГ признаки.
14. ЭКГ признаки гипертрофии левого желудочка.
15. Синдром укорочения PQ-интервала(синдром CLC).
16. ЭКГ признаки гипертрофии правого желудочка.
17. Атриовентрикулярная блокада II степени.
18. Синоатриальная блокада.
19. Атриовентрикулярная блокада III степени.
20. Синдром Фредерика.

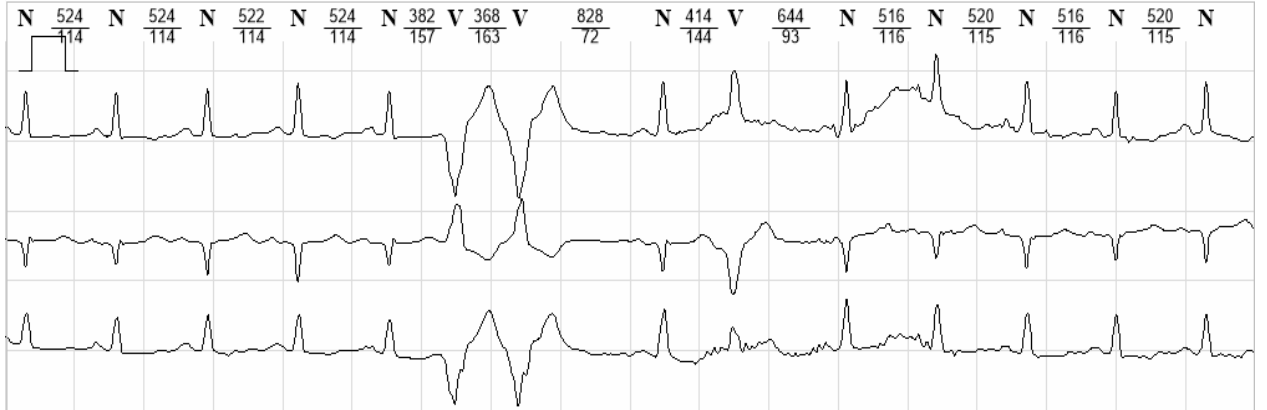
2) Типовые задания для оценивания результатов сформированности компетенции на уровне «Уметь» (Уметь: Воспроизводит основные понятия общей нозологии)

Опишите фрагменты суточного мониторирования ЭКГ.

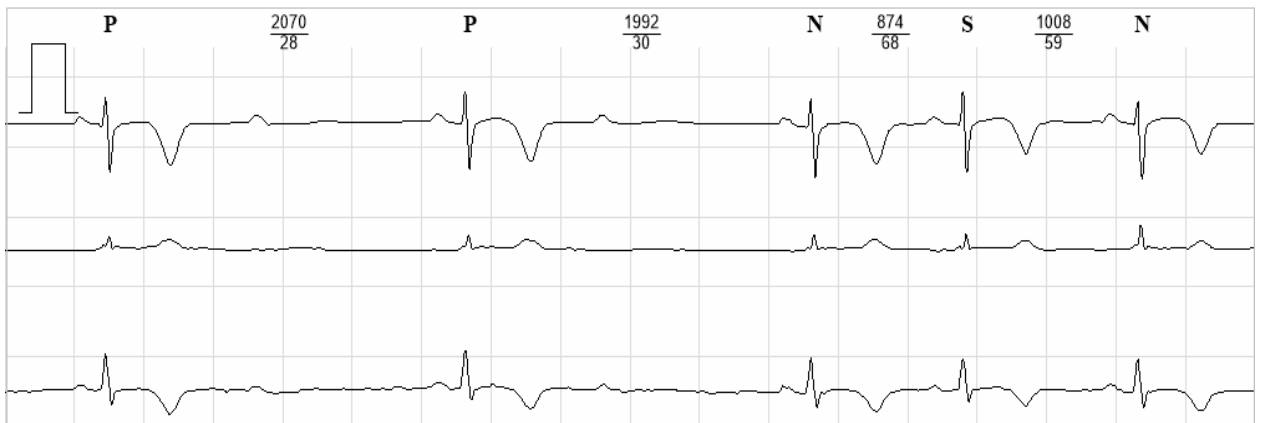



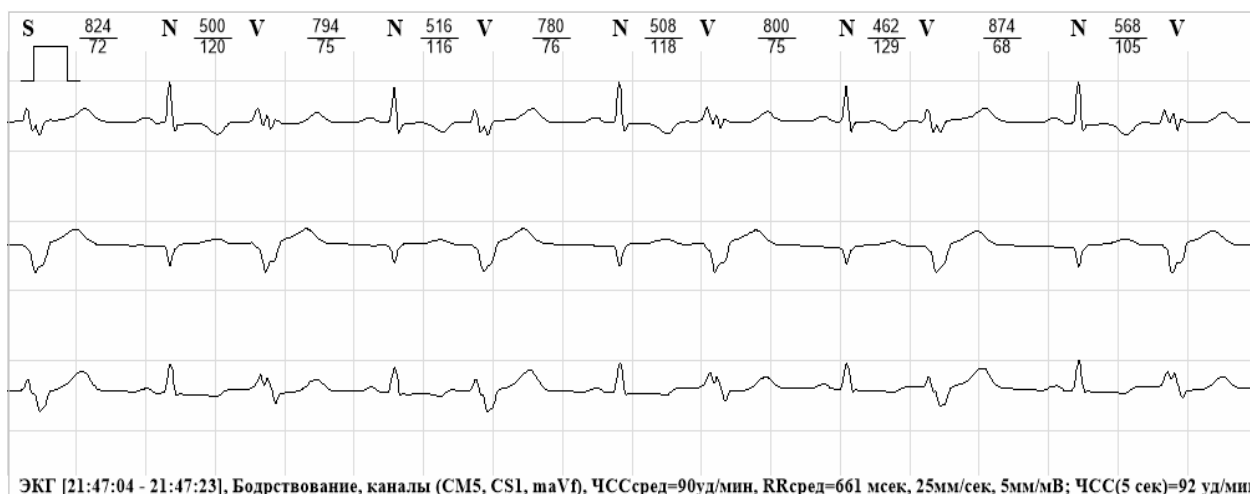
ЭКГ [03:43:57 - 03:44:16], Интервал сна, каналы (CM5, CS1, maVf), ЧССсред=42уд/мин, RRсред=1407 msec, 12,5мм/сек, 5мм/мВ; ЧСС(5 сек)=52 уд/ми



ЭКГ [18:50:59 - 18:51:18], Бодрствование, каналы (CM5, CS1, maVf), ЧССсред=114уд/мин, RRсред=525 msec, 25мм/сек, 5мм/мВ; ЧСС(5 сек)=123 уд/ми



ЭКГ [05:27:31 - 05:27:51], Интервал сна, каналы (CM5, CS1, maVf), ЧССсред=50уд/мин, RRсред=1187 msec, 25мм/сек, 10мм/мВ; ЧСС(5 сек)=75 уд/ми



3) Типовые задания для оценивания результатов сформированности компетенции на уровне «Владеть» (Владеет навыками клинического анализа синдромов, умеет обосновывать патогенетические методы (принципы) диагностики, лечения, реабилитации и профилактики заболеваний):

Задача 1. Пациентка Б. 36 лет поступила в клинику в связи с развитием около 7 дней назад одышки при обычных физических нагрузках, учащенного неритмичного сердцебиения. В детстве страдала частыми ангинами, которые прекратились в подростковом возрасте; тонзиллэктомия не проводилась. Представлена ЭКГ.

Вопросы:

1. Сформулируйте заключение по представленной ЭКГ
2. Предложите наиболее вероятный диагноз.

Задача 2. Пациент, 51 год, обратился к врачу с жалобами на нерегулярность сердечных сокращений в течение суток, периодические боли за грудиной в течение этого же времени при минимальной физической нагрузке и в покое, купирующиеся нитроглицерином (за сутки было 6 приступов, длительностью до 15 минут). Из анамнеза: 7 лет назад перенес инфаркт миокарда.

Объективно: Состояние удовлетворительное. Тоны сердца различной звучности, ритм неправильный со средней ЧСС 80 в минуту. Дыхание везикулярное.

Записана ЭКГ, представлена на рисунке.

Вопросы:

1. Сформулируйте заключение ЭКГ
2. Предположите наиболее верный диагноз

Задача 3. Пациент П. 55 лет обратился к врачу в связи с впервые возникшим приступом сердцебиения, сопровождающимся слабостью, незначительным затруднением дыхания. Приступ возник около 2 часов назад при сильном эмоциональном стрессе.

На ранее снятых ЭКГ без патологических изменений. Значительные физические нагрузки переносит хорошо.

Объективно: сознание ясное. Кожные покровы обычной окраски и влажности. В легких везикулярное дыхание, ЧДД - 18 в минуту. Тоны сердца ритмичные, шумов нет, ЧСС – 100 ударов в минуту, АД - 130/80 мм рт. ст. Представлена ЭКГ.

Вопросы:

1. Сформулируйте заключение ЭКГ
2. Предположите наиболее верный диагноз

Задача 4. Пациент, 45 лет, на приеме у кардиолога. Наблюдается с диагнозом ИБС: стенокардия напряжения 2 фк. Принимает конкор 5 мг в сутки, кардиомагнил 75 мг, розарт 10 мг. Представлена ЭКГ.

Вопросы:

1. Сформулируйте заключение по ЭКГ

2. С влиянием какого лекарственного средства можно связать появление данных изменений?

Задача 5. В отделение кардиологии поступил мужчина 40 лет с жалобами на эпизоды внезапной кратковременной потери сознания, без предшествующих симптомов, общую слабость, головокружение, приступы сжимающих болей за грудиной, возникающих при незначительной физической нагрузке (ходьбе на 150 метров), проходящие в покое

При поступлении зарегистрирована ЭКГ.

Вопросы:

1. Сформулируйте заключение ЭКГ
2. Предположите наиболее верный диагноз.

Задача 6. Больная, 75 лет, на приеме у участкового врача предъявляет жалобы на приступы головокружения, иногда с кратковременной потерей сознания, учатившиеся в течение последнего месяца. Объективно: сознание ясное. Выраженный цианоз губ. Тоны сердца глухие, ритмичные, ЧСС 50 ударов в минуту. Представлена ЭКГ (скорость 25 мм/с).

Вопросы:

1. Сформулируйте заключение ЭКГ
2. Среди каких сходных состояний требуется провести дифференциальную диагностику?

Задача 6. Пациентка М., 42 года, предъявляет жалобы на возникающие без видимой причины, преимущественно днем, внезапные приступы учащенного ритмичного сердцебиения, которые сопровождаются чувством нехватки воздуха, избыточным потоотделением, чувством внутренней дрожи, длятся от 20 минут до 1-1,5 часа и заканчиваются спонтанно (также внезапно). Частоту пульса во время приступа самостоятельно определить не удастся. Подобные приступы возникают в течение последних четырех лет с различной периодичностью (как правило, раз в несколько месяцев), ранее купировались в результате глубокого вдоха с задержкой дыхания. Во время приступа ЭКГ ни разу не фиксировалась, при ЭхоКГ отклонения от нормы не выявлены. Медикаментозную терапию не получала. Последний приступ возник три дня назад, на фоне глубокого вдоха не купировался, сопровождался выраженной общей слабостью и артериальной гипотонией (80/60 мм рт. ст.), через 40 минут закончился спонтанно.

При осмотре состояние относительно удовлетворительное. Тоны сердца звучные, шумов нет. ЧСС -74 в минуту, ритм сердца правильный. АД - 130/75 мм рт. ст. Живот мягкий, безболезненный во всех отделах. Зарегистрирована ЭКГ.

Вопросы:

1. Сформулируйте заключение ЭКГ
2. Объясните электрофизиологический механизм формирования изменений на ЭКГ

Задача 7. Пациентка, 55 лет, обратилась к врачу-терапевту с жалобами слабость, выраженную одышку при незначительной физической нагрузке. Из анамнеза: 4 года назад диагностирована дилатационная кардиомиопатия. Постоянно получала подобранное лечение. Зарегистрирована ЭКГ.

Вопросы:

1. Сформулируйте заключение ЭКГ.
2. Объясните электрофизиологические механизмы формирования изменений на ЭКГ.

Задача 8. 70-летний мужчина жалуется на то, что во время игры в гольф у него постоянно возникает головокружение. При аускультации слышен систолический шум с максимумом во II межреберье справа, проводится на сосуды шеи. Зарегистрирована ЭКГ.

1. Сформулируйте заключение ЭКГ
2. Предположите наиболее верный диагноз.

3. Определите объем дообследования для подтверждения диагноза.

Задача 9. 40-летний мужчина обратился к врачу поликлиники с жалобами на нарастающую одышку. При опросе выясняется, что пациент принимает анаболические стероиды в комплексе белкового питания для наращивания мышечной массы, занимается гиревым спортом. Оцените данные ЭКГ, дальнейшую тактику ведения.

Задача 10. Мужчина, 56 лет, поступил с жалобами на остро возникшие боли в области сердца сжимающего характера, отдающие в левую лопатку, общую слабость, недомогание. Из анамнеза известно, что боли появились накануне вечером. Приём последовательно четырёх таблеток нитроглицерина временно уменьшил боль, но затем она волнообразно нарастала. За помощью обратился утром, когда состояние ухудшилось. Перенесённые заболевания – ОРВИ. Семейный анамнез не отягощён. При осмотре: состояние средней степени тяжести. ИМТ – 36 кг/м². Окружность талии – 106 см. Кожные покровы чистые, обычной окраски. В лёгких дыхание жёсткое, единичные сухие хрипы по всем лёгочным полям. ЧДД 18 в минуту. Тоны сердца приглушены, ритмичные. ЧСС – 88 ударов в минуту, АД – 110/80 мм рт. ст. Живот мягкий, при пальпации безболезненный во всех отделах. Печень и селезёнка не увеличены. Дизурии нет. Симптом поколачивания по поясничной области отрицательный. Зарегистрирована ЭКГ

1. Сформулируйте заключение ЭКГ
2. Сформулируйте предварительный диагноз.

Задача 11. Мужчина 60 лет, обратился к терапевту по поводу болевого синдрома в грудной клетке. Накануне выполнял тяжелую физическую работу. Боли давящего и жгучего характера за грудиной в течение 2 часов, не купирующиеся 2 дозами нитроглицерина, сопровождаются слабостью, потливостью, ощущением нехватки воздуха. Зарегистрирована ЭКГ.

1. Сформулируйте заключение ЭКГ
2. Сформулируйте предварительный диагноз.

Задача 12. Пациент, 76 лет. Жалобы на головокружение, единичные эпизоды потери сознания, одышку. Страдает нарушением ритма, каким не знает. Зарегистрирована ЭКГ.

Сформулируйте заключение ЭКГ

Задача 13. Беременная женщина, 25 лет, с жалобами на перебои в работе сердца направлена к кардиологу на консультацию. В анамнезе отсутствуют указания на органические заболевания сердца. Представлены фрагменты холтеровского мониторирования.

1. Оцените фрагменты ХМ
2. Составьте план обследования

Задача 14. Б-ой А., 57 лет, страдает ГБ с подъемами АД до 180/100 мм рт.ст., медикаментозная терапия нерегулярная. Вызвал врача СМП по поводу остро развившегося приступа сердцебиения, слабости, холодного липкого пота. Ранее беспокоили кратковременные приступы сердцебиения, которые проходили самостоятельно в течение нескольких часов. Накануне был в бане, принимал алкоголь. Объективно: бледные влажные кожные покровы, пульс 150 уд в мин, АД 100/60 мм рт.ст., тоны сердца приглушены, ритм правильный, систолический шум на верхушке; в легких дыхание везикулярное, хрипов нет; периферических отеков нет; нижний край печени выступает на 1 см из под реберной дуги. ЭКГ прилагается. Ваше предварительное заключение.

Задача 15. В поликлинику обратился мужчина 52 лет с впервые возникшим приступом интенсивной сжимающей боли без отчетливой иррадиации, сопровождающийся одышкой, профузным потоотделением. К моменту обращения длительность приступа составила 3 часа. Курит, повышение АД отрицает. При осмотре кожные покровы бледные, влажные. Над полями легких дыхание везикулярное, хрипов нет. АД 140/90 мм рт.ст, ЧСС 85 уд в мин. Печень не увеличена, периферических отеков нет. Зарегистрирована ЭКГ.

1. Сформулируйте заключение ЭКГ

2. Сформулируйте предварительный диагноз

Задача 16. ЭКГ мужчины 36 лет, жалобы отсутствуют. Изменения на ЭКГ обнаружены случайно во время профосмотра. Из семейного анамнеза удалось узнать, что родной брат пациента скончался в молодом возрасте по неясным причинам. Описание ЭКГ:

Ритм синусовый, правильный, ЧСС 57 уд/мин, синусовая брадикардия

ЭОС отклонена влево ($\alpha \approx -10^\circ$). Предположите диагноз.

Задача 17. Студентка ВУЗа по результатам профилактического осмотра в студенческой поликлинике была приглашена на прием к терапевту. На приеме жалоб не предъявляет. Из анамнеза: в детстве наблюдалась у кардиолога по поводу пароксизмального нарушения ритма, принимала пропafenон, последнее время приступы аритмии не беспокоят. Зарегистрирована ЭКГ. Сформулируйте заключение. Ваше предположение по поводу вида аритмии?

Задача 18. ЭКГ пациентки 19 лет, в анамнезе миокардит вирусной этиологии. Жалобы на перебои в работе сердца. При осмотре тоны приглушены, ритм сердечных сокращений неправильный, средняя ЧСС - 55 уд/мин.

Оцените представленную ЭКГ.

Ситуационные задачи (комплексные задания)

При освоении ОПК-9 обучающийся приобретает практические навыки:

- планирования алгоритма функциональной диагностики с учетом патогенеза и клинических проявлений заболеваний;
- интерпретации результатов инструментальных исследований при диагностике важнейших терапевтических заболеваний;
- назначения дополнительных исследований (при необходимости) с указанием конкретных методов и их обоснованием;
- основ клинического мышления и рационального действия врача в решении практических вопросов по инструментальной диагностике.

ПК- 5

готовность к сбору и анализу жалоб пациента, данных его анамнеза, результатов осмотра, лабораторных, инструментальных, патолого-анатомических и иных исследований в целях распознавания состояния или установления факта

1) Типовые задания для оценивания результатов сформированности компетенции на уровне «Знать» (Знает понятия этиологии, патогенеза, патоморфоза болезни, принципы классификации болезней);

Контрольные вопросы для индивидуального собеседования

1. ЭКГ признаки блокады правой ножки пучка Гиса.
2. ЭКГ признаки блокады левой ножки пучка Гиса.
3. Трепетание и фибрилляция желудочков.
4. Проба с дозированной физической нагрузкой на велоэргометре (показания, противопоказания, условия проведения, интерпретация).
5. ЭКГ при аневризме сердца.
6. ЭКГ при остром легочном сердце.
7. ЭКГ при приступе стенокардии.

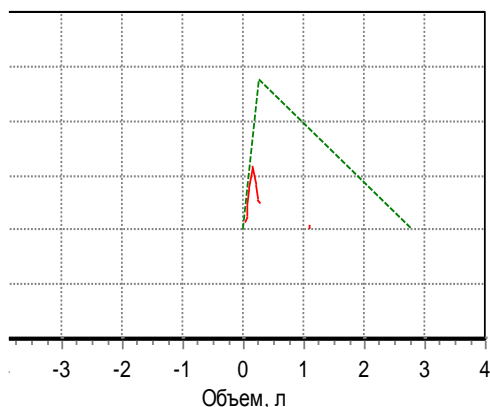
8. ЭКГ при хронической ИБС.
9. ЭКГ при ишемии, ишемическом повреждении и некрозе сердечной мышцы.
10. ЭКГ при не Q-образующем инфаркте миокарда.
11. ЭКГ при Q-образующем инфаркте миокарда.
12. Синдром WPW.
13. Изменения ЭКГ при инфаркте миокарда различной локализации.
14. ЭКГ при пороках митрального клапана.
15. ЭКГ при пороках аортального клапана.
16. Клинические показания для суточного мониторирования артериального давления, возможности метода.
17. Клинические показания для суточного мониторирования ЭКГ, возможности метода.
18. Показания для ультразвукового исследования сердца, возможности метода, В-,М-режимы.
19. Показания для спирометрии, объемные показатели (ЖЕЛ, ФЖЕЛ, ОФВ1).
20. Типы нарушений функции внешнего дыхания, проба с бронхолитиком.

2) Типовые задания для оценивания результатов сформированности компетенции на уровне «Уметь» (Проводит анализ характера и тяжести нарушений функций жизненно важных органов человека на каждом этапе заболевания):

ДАЙТЕ ЗАКЛЮЧЕНИЕ ПО ПРИВЕДЁННЫМ ДАННЫМ СПИРОГРАФИИ:

Обследуемый: 70 лет Рост: 164 см Вес: 92 кг Пол: женский

Кривая поток-объем



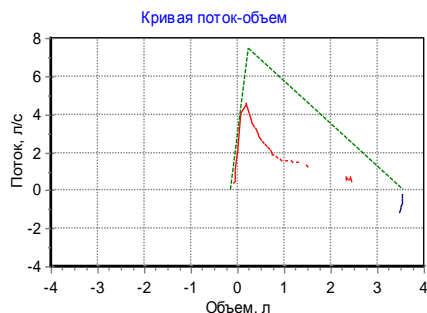
Параметр	Измерено	Должное значение	% должного
ФЖЕЛ, л	1,04	2,81	37
ПОС, л/с	2,38	5,54	43
ОФВ0.5, л	0,47	-	-
ОФВ1, л	0,72	2,27	32
ОФВ1/ЖЕЛ, %	35,7	77,8	46
ОФВ3/ФЖЕЛ, %	100	-	-
СОС25-75, л/с	0,54	2,55	21
МОС25, л/с	0,84	4,82	17
МОС50, л/с	0,55	3,3	17
МОС75, л/с	0,23	1,29	18
ЖЕЛвд, л	0	-	-
СОСвд25-75, л/с	0,01	-	-
ЖЕЛ, л	1,11	3	37

- А. Нарушение ФВД по рестриктивному типу.
- Б. Нарушение ФВД по обструктивному типу.
- В. Нарушение ФВД по смешанному типу, генерализованная обструкция.

ДАЙТЕ ЗАКЛЮЧЕНИЕ ПО ПРИВЕДЁННЫМ ДАННЫМ СПИРОГРАФИИ:

Обследуемый: 69 лет Рост: 172 см Вес: 80 кг Пол: мужской

Тест жизненной емкости легких (ЖЕЛ)



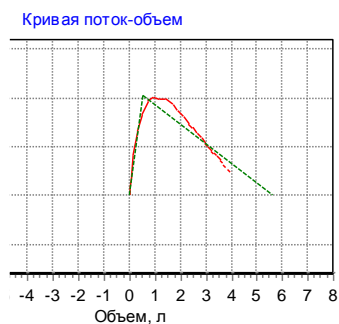
Параметр	Измерено	Должное значение	% должного
ФЖЕЛ, л	3,6	3,72	97
ПОС, л/с	4,83	7,46	65
ОФВ0.5, л	1,17	-	-
ОФВ1, л	1,83	2,97	62
ОФВ1/ЖЕЛ, %	62,2	74,7	83
ОФВ3/ЖЕЛ, %	80,9	-	-
СОС25-75, л/с	0,83	3,43	24
МОС25, л/с	1,84	6,78	27
МОС50, л/с	1,05	4,24	25
МОС75, л/с	0,43	1,84	24
ЖЕЛвд, л	0,13	-	-
СОСвд25-75, л/с	0,18	-	-
ЖЕЛ, л	2,54	3,91	65

- А. Нарушение ФВД по рестриктивному типу.
 Б. Нарушение ФВД по обструктивному типу.
 В. Нарушение ФВД по смешанному типу, генерализованная обструкция.

ДАЙТЕ ЗАКЛЮЧЕНИЕ ПО ПРИВЕДЁННЫМ ДАННЫМ СПИРОГРАФИИ:

Обследуемый: 26 лет Рост: 183 см Вес: 110 кг Пол: мужской ИМТ: 32,8

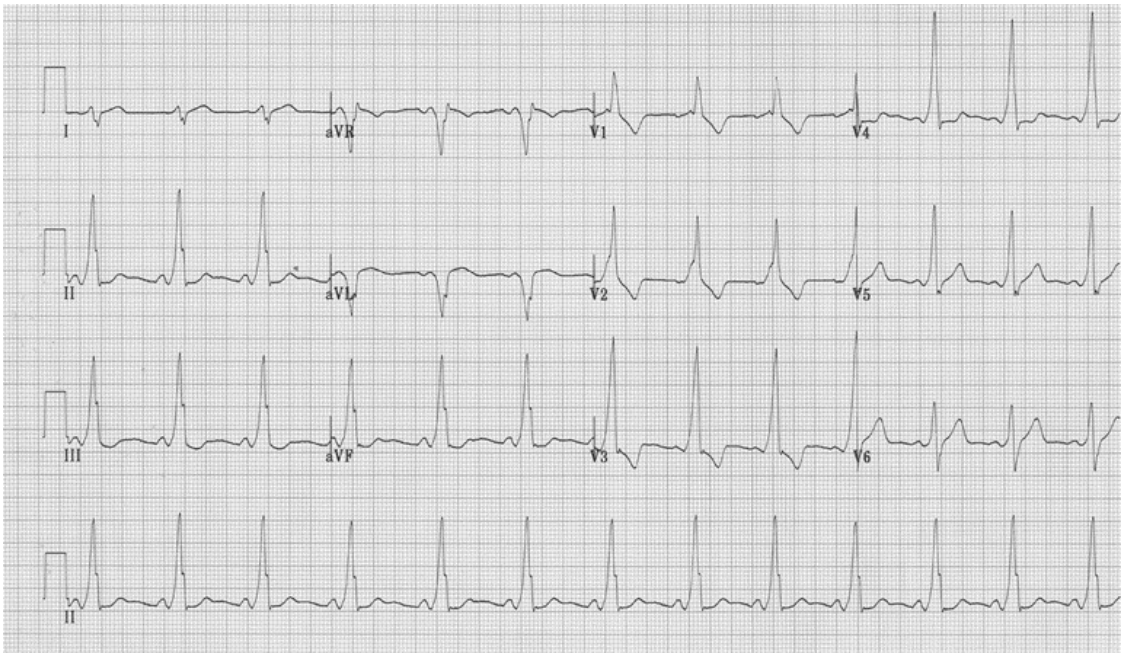Тест жизненной емкости легких (ЖЕЛ)



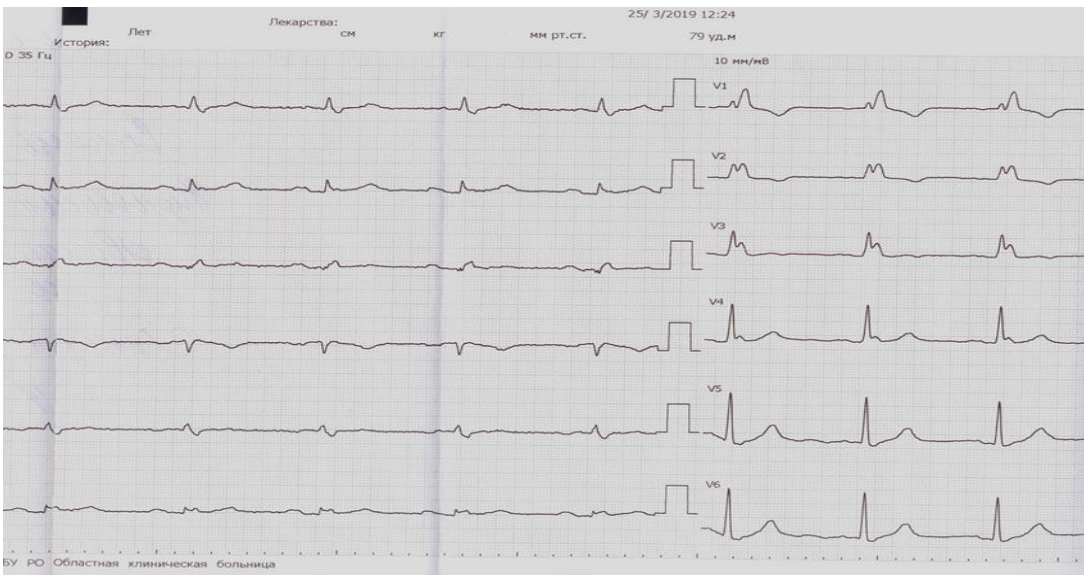Параметр	Измерено	Должное значение	% должного
ФЖЕЛ, л	5,03	5,65	89
ПОС, л/с	10,3	10,3	99
ОФВ0.5, л	3,47	-	-
ОФВ1, л	4,36	4,69	93
ОФВ1/ЖЕЛ, %	83,5	81,5	102
ОФВ3/ЖЕЛ, %	99,8	-	-
СОС25-75, л/с	5,42	5,44	100
МОС25, л/с	10,1	9,41	107
МОС50, л/с	6,35	6,59	96
МОС75, л/с	2,38	3	79
ЖЕЛвд, л	0	-	-
СОСвд25-75, л/с	0	-	-
ЖЕЛ, л	5,22	5,8	90

- А. Нарушение ФВД по обструктивному типу, генерализованная обструкция.
 Б. Нарушение ФВД по смешанному типу, изолированная обструкция мелких и средних бронхов.
 В. Нарушений ФВД нет.

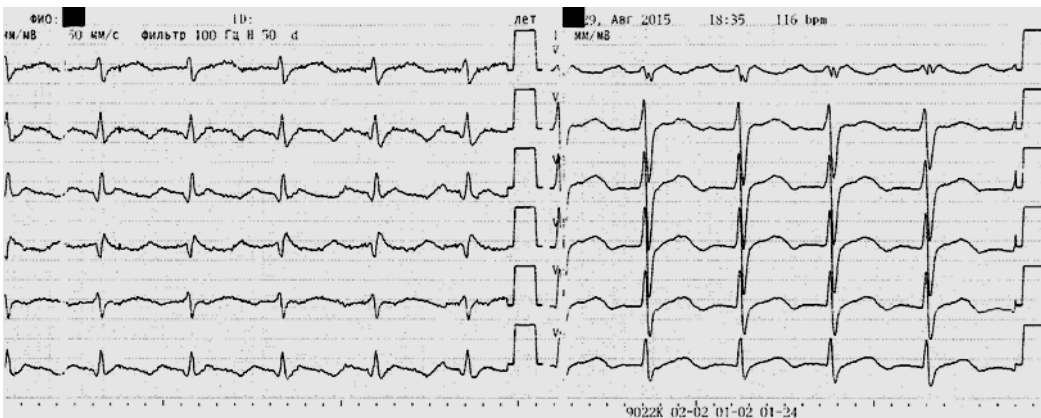
Сделайте заключение по ЭКГ:



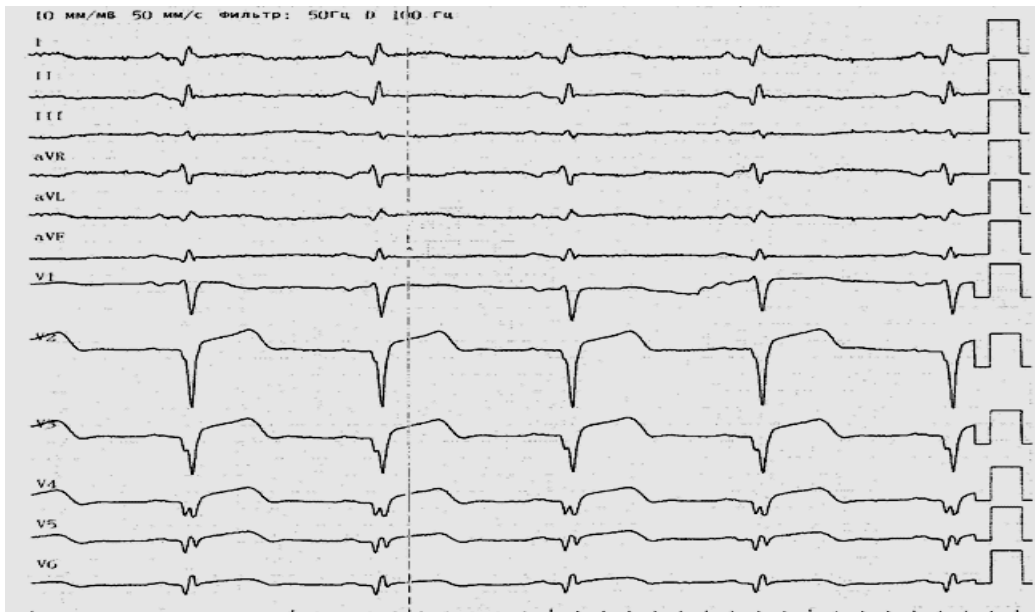
Сделайте заключение по ЭКГ:



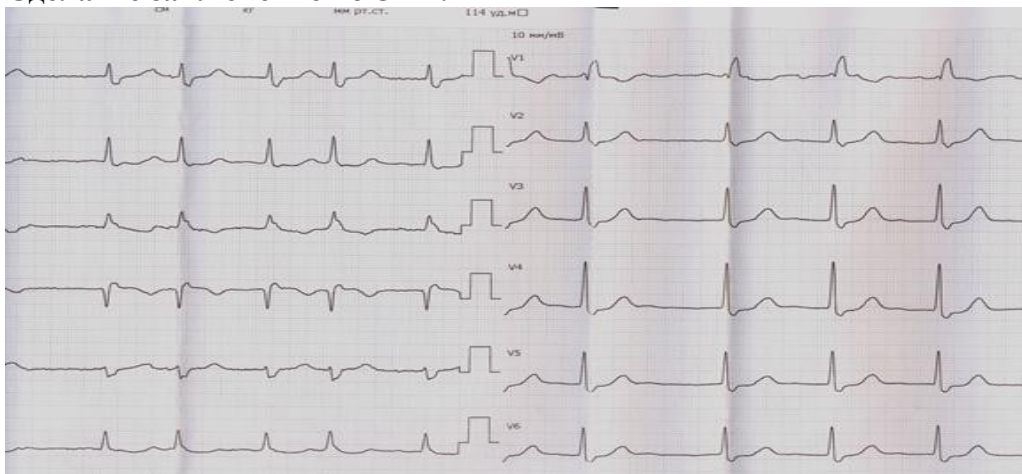
Сделайте заключение по ЭКГ:



Сделайте заключение по ЭКГ:



Сделайте заключение по ЭКГ:



3) Типовые задания для оценивания результатов сформированности компетенции на уровне «Владеть»(интерпретирует результаты наиболее распространенных методов биохимической и функциональной диагностики):

При интерпретации необходимо ответить на следующие вопросы:

1. Оценить результат исследования.
2. Сформулировать заключение.
3. Предположить диагноз.

Задание 1.

Больная Ч., 57 лет, страдает ИБС, 4 года назад перенесла ОИМ. Около месяца назад стала ощущать «перебои» в работе сердца с чувством замирания. При осмотре: сердечные тоны приглушены, ритм неправильный, ЧДД 17 в 1 мин., АД 130/80 мм рт. ст. Представлена ЭКГ.

Задание 2.

Вызов к больному. Жалобы на кратковременную потерю сознания. При осмотре: сердечные тоны приглушены, ритм неправильный, 40 уд в мин, ЧДД 17 в 1 мин., АД 115/65 мм рт. ст. Цианоз губ. Представлена ЭКГ, суточное мониторирование ЭКГ.

Задание 3.

В поликлинику обратился мужчина 72-лет с жалобами на сильную слабость, усиление одышки при незначительной физической нагрузке, один эпизод потери сознания. Из анамнеза страдает гипертонической болезнью около 14 лет, хронической ишемической болезнью сердца. Отмечает учащение приступов стенокардии за последние 3 недели. Принимает экватор. При осмотре сознание ясное. Тоны сердца ослаблены, ритм правильный, 40 уд/мин, АД 130 и 70 мм рт.ст. Представлены ЭКГ, ЭХОКГ, суточное мониторирование ЭКГ.

Задание 4.

Пациент 19 лет проходит обследование по направлению призывной комиссии поликлинике. Зарегистрирована ЭКГ, суточное мониторирование ЭКГ, проведена нагрузочная проба на велоэргометре. Жалоб не предъявляет.

Задание 5.

Пациент, 55 лет, обратился к врачу-терапевту с жалобами на боли сжимающего характера за грудиной, возникающие при ходьбе на расстояние 200 метров или при подъеме на один пролет лестницы, иррадиирующие в левое плечо, проходящие через 3-5 минут после остановки. Нитроглицерином не пользовался. Беспокоит также одышка при обычной физической нагрузке, утомляемость, которая появилась несколько недель назад. Из анамнеза известно, что аналогичные боли беспокоят в течение полутора лет. Больной получает Бисопролол 5 мг в сутки и Кардикет 40 мг 2 раза в сутки. На этом фоне приступы сохраняются.

При осмотре: состояние удовлетворительное. В легких дыхание везикулярное, хрипов нет. Тоны сердца приглушены, ритмичные. ЧСС – 70 ударов в минуту, АД – 130/85 мм рт. ст. Живот мягкий, при пальпации безболезненный во всех отделах. Печень и селезенка не увеличены. Периферических отеков нет.

На ЭКГ: ритм синусовый, ЧСС – 82 удара в минуту, нормальное положение ЭОС, соотношение зубцов R и S в грудных отведениях не нарушено. Выполнена ВЭМ – проба прервана на нагрузке 75 Вт из-за появления дискомфорта в грудной клетке и депрессии ST на 2 мм в отведениях V4, V5, V6.

Задание 6.

Пациент К. обратился в частный медицинский центр с целью обследования. Из анамнеза страдает гипертонической болезнью около 5 лет, принимает бисопролол 5 мг в сутки, периодически отмечает сердцебиение приступообразного характера. Выполнена ЭКГ, ЭхоКГ, суточное мониторирование артериального давления. Результаты перед Вами.

При освоении ПК-5 обучающийся приобретает практические навыки:

-клинического мышления и рационального действия врача в определении объема обследования больных терапевтического, пульмонологического и кардиологического профиля;

-по интерпретации инструментальных методов исследования пациентов терапевтического профиля.